

فراوانی سلول‌های هوایی اینفرااوربیتال اتموئید در رادیوگرافی‌های پانورامیک

دکتر سولماز ولیزاده*، دکتر مریم مصطفوی**، دکتر سارا احسانی***، دکتر سپیده گورنگ****

چکیده

سابقه و هدف: با توجه به اینکه حضور سلول‌های هوایی اتموئید، با یا بدون بیماری می‌تواند با باریک کردن *Infundibulum* اتموئید و با استئوم سینوس ماگزینا سبب رینوسینوزیت مزمن، سینوزیت عود کننده و سایر علایم کلینیکی شود، تشخیص وجود این واریاسیون آناتومیک در رادیوگرافی رایجی مانند پانورامیک، در تعیین علت موارد فوق لازم است. هدف از این مطالعه تعیین میزان فراوانی سلول‌های هوایی اینفرااوربیتال اتموئید در رادیوگرافی‌های پانورامیک بود.

مواد و روشها: در این مطالعه توصیفی، رادیوگرافی پانورامیک ۳۲۰ بیمار طبق روش *Ahmad* و همکاران برای ارزیابی سلول‌های اتموئید اینفرااوربیتال مورد بررسی قرار گرفتند. یک رادیولوژیست با حدود مشخص به شکل گرد یا بیضی که مولتی‌لاکولار یا یونی‌لاکولار بوده، بردهای صاف آن در موقعیت مدیالی نسبت به فورامن اینفرااوربیتال قرار گرفته، اکثر بردهای آن در رادیوگرافی پانورامیک مشخص بودند، به عنوان سلول‌های هوایی اینفرااوربیتال اتموئید در نظر گرفته شد. این سلول‌ها در نواحی که بر روی بردهای تحتانی اریبیت سوپرایمپوز می‌شدند، باعث از بین رفتن واضح بردهای کورتیکال حدود تحتانی اریبیت می‌گردیدند. رادیوگرافی‌ها توسط ۳ مشاهده‌گر تفسیر شدند. نتایج ثبت شده براساس اجماع نظر مشاهده‌گران بود. جهت آنالیز اطلاعات آزمون *binary logistic regression* با استفاده از نرم‌افزار *SPSS* به کار رفت.

یافته‌ها: پس از حذف ۱۰ رادیوگرافی پانورامیک، اطلاعات بدست آمده از ۳۱۰ رادیوگرافی پانورامیک مورد تجزیه و تحلیل قرار گرفتند. در ۳۷٪ از این رادیوگرافی‌ها سلول‌های هوایی اینفرااوربیتال اتموئید مشاهده شدند. این سلول‌ها در زنان بیش از مردان دیده شدند ($P < 0.05$) اما در گروه‌های سنی مختلف تفاوت معنی‌دار نبود.

نتیجه‌گیری: میزان شیوع سلول‌های هوایی اینفرااوربیتال اتموئید در این مطالعه نشان داد که این سلول‌ها لندمارک آناتومیک نسبتاً شایعی در رادیوگرافی‌های پانورامیک هستند.

کلید واژگان: استخوان اتموئید، رادیوگرافی، پانورامیک

تاریخ دریافت مقاله: ۱۳۸۷/۸/۲۳ تاریخ اصلاح نهایی: ۱۳۸۸/۱۰/۲۳ تاریخ تأیید مقاله: ۱۳۸۸/۱۱/۲۰

مجله دانشکده دندانپزشکی دانشگاه علوم پزشکی شهید بهشتی، دوره ۲۸، شماره ۱، بهار ۱۳۸۹، ۷-۱۱

مقدمه

بین‌المللی لندمارک‌های آناتومیک، به سلول‌های اینفرااوربیتال اتموئید تغییر یافته است (۱).

سلول‌های اینفرااوربیتال اتموئید اغلب از سلول‌های قدامی اتموئید منشأ گرفته، در مجاورت *infundibulum* قرار می‌گیرند (شکل ۱).

به نظر برخی از نویسندگان، وجود این سلول‌ها به عنوان یک عامل مستعد کننده برای سینوزیت راجعه عمل می‌کند. اگر

سلول‌های هوایی اینفرااوربیتال اتموئید، در واقع سلول‌های هوایی اتموئید پنوماتیزه شده هستند که در طول *lamina papyracea* و زیر *ethmoid bulla* و در لترال *uncinate process* گسترش یافته‌اند. این سلول‌ها برای اولین بار توسط *Albert von Haller* در سال ۱۷۶۵ معرفی شدند (۱) و بعد از او به همین نام (*Haller cells*) نام‌گذاری شدند، اگر چه اخیراً نام‌گذاری این سلول‌ها به علت استاندارد نمودن

* نویسنده مسئول: استادیار گروه رادیولوژی دهان، فک و صورت، دانشکده دندانپزشکی، دانشگاه علوم پزشکی شهید بهشتی

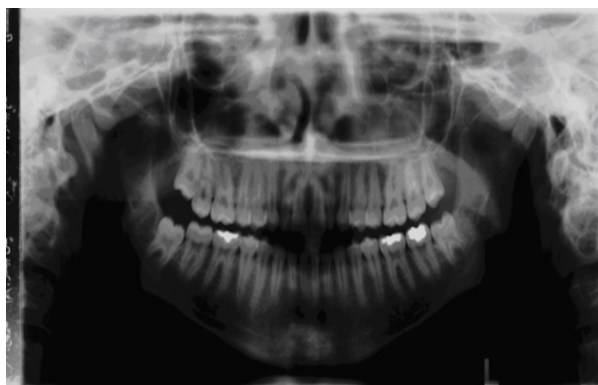e-mail: s_valizadeh@sbm.ac.ir

** استادیار گروه رادیولوژی دهان، فک و صورت، دانشکده دندانپزشکی، دانشگاه علوم پزشکی تبریز

*** متخصص رادیولوژی دهان، فک و صورت، مرکز تحقیقات دندانپزشکی، دانشگاه علوم پزشکی شهید بهشتی

**** استادیار گروه رادیولوژی دهان، فک و صورت، دانشکده دندانپزشکی، دانشگاه علوم پزشکی شهید بهشتی

این سلول‌ها اغلب در رادیوگرافی‌های پانورامیک دیده می‌شوند (۵) (شکل ۳).



شکل ۳- رادیوگرافی پانورامیک. یک رادیولوژیست با بردر مشخص که در قسمت میانی فوران اینفراربیتال واقع شده است.

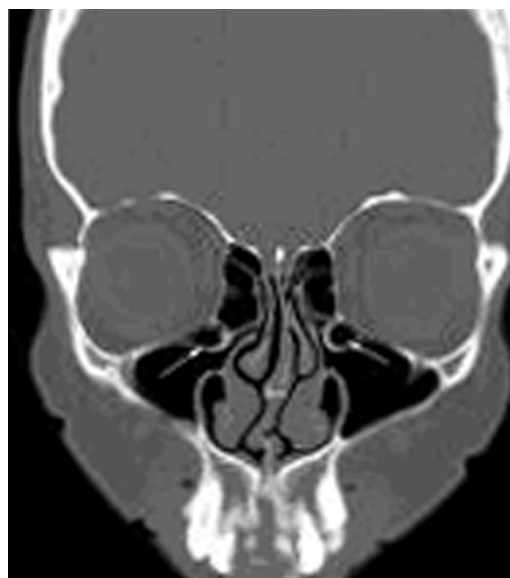با توجه به استفاده معمول از رادیوگرافی‌های پانورامیک در تشخیص‌های بالینی، هدف از این مطالعه تعیین شیوع سلول‌های هوایی اینفراربیتال اتموئید در رادیوگرافی‌های پانورامیک بیماران مراجعه کننده به بخش رادیولوژی دهان و فک و صورت دانشکده دندانپزشکی شهید بهشتی بود.

مواد و روشها

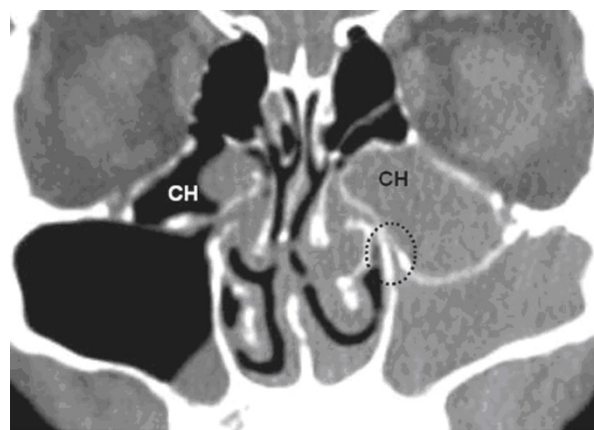
در این مطالعه توصیفی، ۳۲۰ رادیوگرافی پانورامیک تهیه شده از بیماران مراجعه کننده به بخش رادیولوژی دهان و فک و صورت دانشکده دندانپزشکی شهید بهشتی از مهرماه ۱۳۷۸ تا دی ماه ۱۳۷۸ مورد ارزیابی قرار گرفتند. ۱۰ عدد از این رادیوگرافی‌ها به علت شرایط غیرقابل قبول اکسپوژر و یا موقعیت ناصحیح بیمار از مطالعه حذف شدند. سن بیماران بین ۸۱-۱۷ سال بود. رادیوگرافی‌های پانورامیک با استفاده از دستگاه رادیوگرافی پانورامیک مدل PM 2002 (Proline (Planmeca, Helsinki, Finland) تهیه شدند.

از فیلم‌های T-MAT G با صفحات تشدید کننده Lanex regular (Eastman Kodak, Rochester, NY) استفاده شد. فیلم‌ها در پردازشگر اتوماتیک (Gendex clarimat 300, England) پردازش شدند. تمامی رادیوگرافی‌ها با استفاده از اسکنر Microtek (9600 XL, Tiwan) اسکن شدند. دو متخصص رادیولوژی فک و صورت و یک رزیدنت رادیولوژی فک و صورت تمامی رادیوگرافی‌ها را در مانیتور Sony (VGN, FS 540, 14.9 Inch, China) مشاهده نمود،

این سلول‌ها پنوماتیزه شوند، می‌توانند باعث تنگ شدن infundibulum و ایجاد سینوزیت ماگزیلاری شوند، بنابراین این سلول‌ها از لحاظ کلینیکی یک واریاسیون آناتومیک مهم و قابل توجه هستند (۲،۳) (شکل ۲).



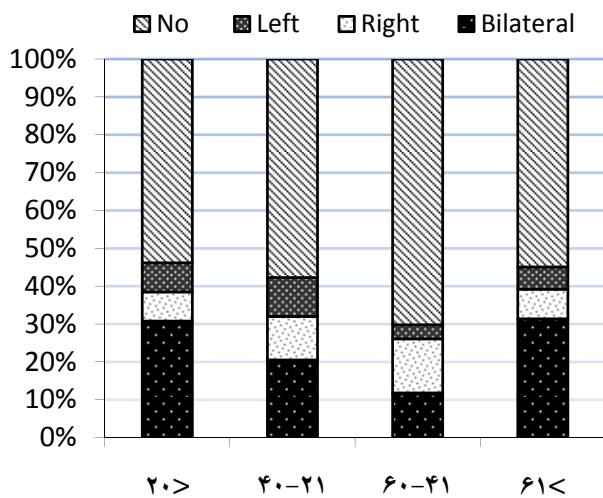
شکل ۱- CT کروئال، سلول‌های هوایی اینفراربیتال اتموئید دو طرفه را نشان می‌دهد.



شکل ۲- سلول‌های هوایی اتموئید اینفراربیتال یا Haller cells (HC)، انسداد infundibulum ماگزیلاری چپ و محور شدن بردر سینوس ماگزیلاری مشاهده می‌شود.

روش انتخابی برای ارزیابی واریاسیون‌های آناتومیک در ناحیه سینوس‌های پارانازال مانند سلول‌های اینفراربیتال اتموئید، تصاویر Coronal CT هستند (۴).

بین این میزان در سنین مختلف تفاوت آماری معنی‌داری دیده نشد ($P > 0.05$).



نمودار ۱- فراوانی سلول‌های هوایی اینفرااوربیتال اتموئید بر حسب گروه‌های سنی

علاوه بر این، آزمون رگرسیون نشان داد که موارد مثبت در زنان از لحاظ آماری به طور قابل توجهی بالا بود ($P < 0.05$), به طوری که موارد مثبت در ۶۰٪ در زنان و در ۳۹٪ در مردان بودند.

زمانی که نمونه‌ها براساس سن مورد بررسی قرار گرفتند، آزمون رگرسیون تفاوت قابل ملاحظه‌ای را در گروه‌های سنی مختلف نشان نداد ($P > 0.05$). جدول ۱، شیوع سلول‌های هوایی اینفرااوربیتال اتموئید را براساس گروه‌های سنی نشان می‌دهد.

بحث

Zinreich و همکاران (۱۹۸۷) سلول‌های هوایی اینفرااوربیتال اتموئید را به عنوان سلول‌هایی که زیر ethmoid bulla و چسبیده به کف maxillary infundibulum هستند معرفی نمودند (۷). Arslan و همکاران این سلول‌ها را به عنوان

تفسیر کردند. نتایج ثبت شده بر اساس اجماع نظر مشاهده‌گران بود.

تفسیر سلول‌های هوایی اینفرااوربیتال اتموئید در رادیوگرافی‌های پانورامیک طبق روشی که Ahmad و همکاران (۲۰۰۶) معرفی نمودند، انجام گرفت (۶). روش ارزیابی به این ترتیب بود که یک رادیولوژیست با حدود مشخص به شکل گرد یا بیضی که مولتی لاکولار یا یونی لاکولار بوده، دارای بردهای صافی بود که به صورت مدیالی نسبت به فورمان اینفرااوربیتال قرار گرفته و اکثر بردهای آن نیز در رادیوگرافی پانورامیک مشخص بود، به عنوان سلول‌های هوایی اینفرااوربیتال اتموئید در نظر گرفته شد. این سلول‌ها در نواحی که بر بردر تحتانی اربیت سوپرایمپوز می‌شدند، باعث از بین رفتن بردر کورتیکال واضح حدود تحتانی اربیت می‌شدند.

هر مشاهده‌گر، رادیوگرافی‌ها را به صورت جداگانه مورد ارزیابی قرار می‌داد، سپس سه مشاهده‌گر در مورد هر کدام از آنها بحث کرده، پس از توافق، تشخیص نهایی ثبت می‌شد. جهت تجزیه و تحلیل اطلاعات، آزمون binary logistic regression با روش enter با استفاده از نرم‌افزار SPSS مورد استفاده قرار گرفت.

یافته‌ها

اطلاعات به دست آمده از رادیوگرافی‌های ۳۱۰ بیمار مورد ارزیابی قرار گرفت. نمونه نهایی شامل ۱۵۴ مرد (۴۹٪) و ۱۵۶ نفر زن (۵۰٪) با میانگین سنی 47.1 ± 15.7 سال بود. شیوع سلول‌های هوایی اینفرااوربیتال اتموئید، (۱۱۵/۳۱۰) ۳۷٪ بود. از این تعداد ۳۷ مورد (۳۱٪) در سمت راست، ۱۹ مورد در سمت چپ و ۵۹ مورد (۵۱٪) به صورت دو طرفه بود. این سلول‌ها به صورت دو طرفه در تمامی گروه‌های سنی مشاهده شدند.

میزان موارد مشاهده سلول‌های هوایی اینفرااوربیتال اتموئید در زنان به طور معنی‌داری بیش از مردان بود ($P < 0.05$). اما

جدول ۱- شیوع سلول‌های هوایی اینفرااوربیتال اتموئید بر اساس گروه‌های سنی

Haller Cell	Age				Total
	<=19	20-40	40-60	>=61	
Yes	6	35	50	24	115
No	8	46	113	28	195
Total	14	81	163	52	310

در رادیوگرافی پانورامیک ۳۸٪ ارزیابی شد که این مقدار با میزان به دست آمده در تصاویر CT مطابقت دارد.

در مطالعه حاضر میزان شیوع این سلول‌ها ۳۷٪ ارزیابی شد که با میزان اعلام شده در مطالعه Ahmad و همکاران (۲۰۰۶) (۶) هماهنگی دارد. با توجه به یکسان بودن توزیع جنسیتی نمونه‌ها در مطالعه حاضر، شیوع این سلول‌ها به طور قابل توجهی در زنان (۶۰/۵٪) بالاتر از مردان (۳۹/۵٪) بود. از لحاظ سمت درگیری، تفاوت‌ها معنی‌دار بود؛ سمت راست (۳۱/۶٪)، سمت چپ (۱۶/۷٪) و موارد دوطرفه (۵۱/۸٪) بود. ولی در مطالعه Ahmad و همکاران (۲۰۰۶)، شیوع این سلول‌ها در سمت راست و چپ یکسان بود (۶). همچنین مطالعه تفاوت قابل ملاحظه‌ای را از لحاظ میزان شیوع سلول‌ها، در گروه‌های سنی مختلف نشان نداد.

سلول‌های هوایی اینفرااوربیتال اتموئید به عنوان یک عامل احتمالی در سینوزیت مزمن ماگزیلا در نظر گرفته می‌شوند که این امر به علت مجاورت این سلول‌ها با استئوم سینوس می‌باشد. ولی برخی مطالعات اعلام نمودند که ارتباطی بین سلول‌های هوایی اینفرااوربیتال اتموئید و بیماری‌های سینوس وجود ندارد (۷-۱۲).

براین اساس حضور Haller cells با یا بدون بیماری می‌تواند باعث باریک شدن Infundibulum اتموئید و یا استئوم سینوس ماگزیلا شده، رینوسینوزیت مزمن (۱۳)، سینوزیت عودکننده (راجعه) و یا حتی سردرد (۱۴) را موجب گردد. بنابراین در برخی موارد ممکن است تشخیص Haller cell در تعیین علت درد سینوسی یا Orofacial مفید واقع گردد.

نتیجه گیری

سلول‌های هوایی اینفرااوربیتال اتموئید را با توجه به فراوانی گزارش شده ۳۷٪ می‌توان به عنوان لندمارک نسبتاً شایع قابل مشاهده در رادیوگرافی‌های پانورامیک در نظر گرفت. از دیدگاه بالینی، به دلیل کمک به تشخیص منشاء برخی مشکلات سینوسی، این مساله می‌تواند حائز اهمیت باشد. هم‌چنین، معرفی این لندمارک می‌تواند برای دندان‌پزشکان و متخصصین رادیولوژی جنبه آموزشی داشته باشد.

سلول‌های هوایی پنوماتیزه شده اتموئید که بین اربیت و سینوس ماگزیلا قرار گرفته‌اند، تشریح نمودند (۸).

Stammbeger و Kennedy (۱۹۹۵) و Bolger (۱۹۹۱) اظهار داشتند که این سلول‌ها دقیقاً در ناحیه سینوس ماگزیلا هستند (۹،۱۰). Som (۲۰۰۴) بیان کرد که این سلول‌ها سلول‌های پنوماتیزه شده اتموئید هستند که در قسمت مدیال سقف سینوس ماگزیلا و در تحتانی‌ترین قسمت Lamina papyracea زیر ethmoid bulla و در لترال uncinata process قرار گرفته‌اند (۱).

محققان متعددی شیوع این سلول‌ها را در تصاویر CT مورد ارزیابی قرار داده‌اند. طبق این گزارشات دامنه شیوع این سلول‌ها از ۴/۷٪ تا ۴۵/۱٪ بوده است که این اختلاف می‌تواند به علت نحوه شرایط تهیه تصاویر و نیز تفاوت در جمعیت‌های مورد مطالعه باشد.

Earnwaker (۱۹۹۳) شیوع این سلول‌ها را در تصاویر CT، ۲۰٪ اعلام کرد (۱۱). Zinreich (۱۹۸۷) شیوع ۱۰٪ این سلول‌ها را گزارش نمود (۷).

طبق مطالعه Bolger و همکاران (۱۹۹۱) میزان شیوع این سلول‌ها، ۴۵/۱٪ بود (۱۰). Bolger (۱۹۹۱) دلایل احتمالی برای این اختلاف را تفاوت در تفسیر این سلول‌ها، تفاوت در نمونه مورد بررسی و نیز اختلاف موجود در تکنولوژی CT بیان نمود (۱۰). Ahmad و همکاران (۲۰۰۶) شیوع سلول‌های هوایی اینفرااوربیتال اتموئید را در رادیوگرافی‌های پانورامیک گزارش نمودند (۶). به علت محدودیت‌های رادیوگرافی پانورامیک در نشان دادن جزئیات مانند ethmoid bulla و Lamina papyracea آنها معیاری را برای تفسیر این سلول‌ها در نظر گرفتند: به طوری که رادیولوژیست‌های با بردرهای مشخص و صاف که نسبت به کانال اینفرااوربیتال به صورت مدیالی قرار گرفته و باعث محو شدن حدود کورتیکال اربیت در نواحی سوپرایمپوز شده می‌شدند، در مطالعه آنها به عنوان سلول‌های هوایی اینفرااوربیتال اتموئید تفسیر شدند.

در مطالعه حاضر از معیاری که در مطالعه Ahmad و همکاران (۲۰۰۶) (۶) معرفی شد، استفاده گردید. با اینکه رادیوگرافی پانورامیک به اندازه CT در ارزیابی سلول‌های هوایی اینفرااوربیتال اتموئید دقیق نیست، ولی با این وجود طبق مطالعه Ahmad و همکاران (۲۰۰۶) شیوع این سلول‌ها

References

1. Som P, Curtin H: The osteomeatal complex and functional endoscopic surgery. In: Som P, Curtin H, eds. Head and Neck Imaging. 4th Ed. St. Louis: The CV Mosby Co. 2004;Chap3:161-162.
2. Stakpole S, Edelsen D: The anatomic prevalence of the Haller cell in sinusitis. *Am J Rhinol* 1997;11:219-23.
3. Kantarci M, Karasen M: Remarkable anatomic variations in paranasal sinus region and their clinical importance. *Eur Radiol* 2004;50:296-302.
4. Riello A, Boasquevisque E: Anatomical variants of the ostiomeatal complex: tomographic findings in 200 patients. *Radiol Bras* 2008;41:149-154.
5. Langland O, Longlais R, Preece J: Principles of dental imaging. 2nd Ed: Baltimore, Lippincott Williams & Wilkins 2002;Chap9:212.
6. Ahmad M, Khurana N: Prevalence of infraorbital ethmoid (Haller's) cells on panoramic radiographs. *Oral Surg Oral Med Oral Pathol Oral Radiol Endod* 2006;101:658-661.
7. Zinreich S, Kennedy D, Rosenbaum A, Gayler B, Kumar A, Stammberger H: Paranasal sinuses: CT imaging requirements for endoscopic surgery. *Radiology* 1987;163:769-775.
8. Arslan H, Aydinlioglu A, Bozkurt M, Egeili E: Anatomic variations of the paranasal sinuses: CT examination for endoscopic sinus surgery. *Auris Nasus Larynx* 1999;26:39-48.
9. Stammberger H, Kennedy D: Paranasal sinuses: anatomic terminology and nomenclature. The Anatomic Terminology Group. *Ann OtolRhinol Laryngol Suppl* 1995;167:7-16.
10. Bolger W, Butzin C, Parsons D: Paranasal sinus bony anatomic variations and mucosal abnormalities: CT analysis for endoscopic sinus surgery. *Laryngoscope* 1991;101:56-64.
11. Earnwaker J: Anatomic variants in sinonasal CT. *Radiographics* 1993;13:381-415.
12. Lerdlum S, Vachiranubhap B: Prevalence of anatomic variation demonstrated on screening sinus computed tomography and clinical correlation. *J Med Assoc Thai* 2005;88(Suppl 4):S110-115.
13. Braun H, Stammberger H: Pneumatization of turbinates. *Laryngoscope* 2003;113:668-672.
14. Wanamaker H: Role of Haller's cell in headache and sinus disease: a case report. *Otolaryngol Head Neck Surg* 1996;114:324-327.