Downloaded from jds.sbmu.ac.ir at 11:55 +0430 on Tuesday March 26th 2019

مقایسه گوتاپرکا به عنوان غشاء با سیتوپلاست (غشاء خارجی) در ترمیم دیفکت استخوانی ایجاد شده در استخوان آهیانه خرگوش

دکتر حمیدرضا عظیمی*، دکتر مهدی عاشوری**، دکتر حسین میرپور***، دکتر حسین شاهون****، دکتر محمدجواد خرازی‌فرد*****

چکیده

سابقه و هدف: *هدف این مطالعه مقایسه هیستولوژیک غشاء گوتا-پرکا و غشاء سیتوپلاست در ترمیم دیفکت‌های استخوانی ایجاد شده در استخوان آهیانه خرگوش می‌باشد.*

مواد و روشها: *در این مطالعه هیستولوژیک تجربی، از ٤ خرگوش ماده نژاد سفید نیوزلندی استفاده شد. در استخوان آهیانه هر خرگوش ۳ حفره استخوانی به صورت* **bicortical** *از قدام به خلف توسط فرز استوانه‌ای توخالی (**trefine**) ۸ میلی‌متری ایجاد شد. دیفکت قدامی توسط غشاء غیر قابل جذب سیتوپلاست پوشانده شد. دیفکت میانی خالی گذاشته شد و در دیفکت خلفی از غشاء گوتا-پرکا استفاده شد. دو خرگوش بعد از ۲۰ روز و دو خرگوش دیگر بعد از ٤۰ روز کشته شدند. هر کدام از محتویات سه دیفکت استخوانی به طور جداگانه به آزمایشگاه ارسال شدند.*

یافته‌ها: *بنا به یافته‌های هیستولوژیکی، میزان استخوان‌سازی در گروههای مورد آزمایش* **p=۰/۰۲۹** *(گروه غشاء سیتوپلاست و گروه غشاء گوتا-پرکا) بیشتر از گروه کنترل* **p=۰/۲** *(گروهی که از هیچ غشائی استفاده نشد) بود. ولی میزان استخوان‌سازی در دو گروه آزمایش تفاوت زیادی را نشان نداد. در نمونه‌های ٤۰ روز هیچ التهابی مشاهده نشد، اما نمونه‌های ۲۰ روزه دارای التهاب اندکی بودند.*

نتیجه‌گیری: *غشاء گوتا-پرکا مانند غشاء سیتوپلاست سازگاری بیولوژیکی و خاصیت فضا نگهداری دارد که می‌تواند همانند موجب تسریع روند استخوان‌سازی شود.*

کلید واژگان: *دیفکت استخوانی، سیتوپلاست، گوتا-پرکا، خرگوش، ترمیم استخوانی*

تاریخ دریافت مقاله: ۱۳۸٦/۳/٦ تاریخ اصلاح نهایی: ۱۳۸۷/۱۲/۱۲ تاریخ تأیید مقاله: ۱۳۸۷/۱۲/۲٤

مجله دانشکده دندانپزشکی دانشگاه علوم پزشکی شهید بهشتی، دوره ۲۷، شماره ۱، بهار ۱۳۸۸، ٤۲-۳٦

مقدمه

عوامل مختلفی از جمله تومورها، کیست‌ها و بیماری‌های پریودنتال منجر به تخریب و کاهش بافت استخوانی می‌شوند که این موضوع می‌تواند مانع انجام درمان‌های مختلفی از قبیل ایمپلنت و یا تهیه پروتز گردد. برای ترمیم و جایگزینی بافت استخوانی از دست رفته از مواد پیوندی، غشاها و یا هر دوی آنها استفاده می‌شود(۱).

در مورد غشاها مطالعات تجربی و کلینیکی گذشته تأثیر مثبت غشاها را نشان داده است. مطالعات کلاسیک Newman (۲۰۰٦) منشاء مطالعات بعدی در مورد غشاها بوده است. در این مطالعات از انواع غشاها به منظور پوشش استخوان و لیگامان پریودنتال استفاده شده است. غشاها به طور موقت استخوان و لیگامان پریودنتال را از اپی‌تلیوم لثه جدا می‌کنند. جدا نگه داشتن اپی‌تلیوم و بافت همبند لثه از سطح ریشه در مدت زمان ترمیم پس از جراحی نه تنها از مهاجرت سلول‌های اپی‌تلیال به داخل زخم جلوگیری می‌کند. بلکه سبب تجمع مجدد (repopulation) سلول‌های با منشاء استخوان و لیگامان پریودنتال در ناحیه می‌گردد(۲).

غشاها خود به دو نوع قابل جذب و غیر قابل جذب تقسیم

* نویسندهٔ مسئول: استادیار گروه جراحی دهان، فک و صورت، دانشکده دندانپزشکی، دانشگاه شاهد. E-mail:azimi@shahed.ac.ir

** استادیار گروه آسیب‌شناسی دهان، فک و صورت، دانشکده دندانپزشکی، دانشگاه شاهد.

*** دندانپزشک.

**** استادیار گروه جراحی دهان، فک و صورت، دانشکده دندانپزشکی، دانشگاه شاهد.

***** مشاور متدولوژی و آمار، دانشکده دندانپزشکی، دانشگاه علوم پزشکی تهران.

Downloaded from jds.sbmu.ac.ir at 11:55 +0430 on Tuesday March 26th 2019

می‌شوند نوع قابل جذب آن بعد از جراحی نیاز بـه برداشـتن ندارد. از این دسته می‌توان به انواع غشاهای خارجی موجود از قبیـــــل OsseoQuest، BioGuide، Atrisorb، Biomend اشاره کرد(۲).

غشاهای غیر قابل جذب در مرحله دوم جراحـی بعـد از فـاز اولیه ترمیم ۳ تا ٦ هفته بعد از جراحی اول، خارج می‌شـوند. از این قبیل غشاها می‌توان به غشاهای پلی‌تترافلوئور و اتیلن (Zietex, Willipore filter, Gortex, Flaqstaff, AZ)، اشـاره کرد(۲).

یکی از خصوصیات مهم غـشاها، قابلیـت سـازگاری نـسجی آنها مـی‌باشـد و بـا توجـه بـه اینکـه گوتـا-پرکـا دارای ایـن خاصیت می‌باشـد و سـال‌هـای متمـادی جهـت درمـان‌هـای اندودنتیک مورد استفاده قرار گرفتـه و سـازگاری بـافتی آن ثابت شده است. تهیهٔ غشاهای موجـود در بـازار کـه تولیـد خارج می‌باشند نیاز به هزینه بالایی دارد ولـی غـشاء گوتـا-پرکا با صرف هزینه بسیار جزئی قابل تهیه می‌باشد بنـا بـه دلایل مذکور تصیمم گرفته شد با انجام یک پژوهش تجربـی قابلیت این ماده به عنوان غشاء غیر قابل جذب مورد ارزیابی قرار گیرد.

مواد و روشها

٤ عدد خرگوش ماده، نژاد سفید نیوزلندی با وزن متوسط ۲ کیلوگرم از انستیتو پاستور تهیه گردیـد و هـر خرگـوش در یک قفس مجزا با ابعاد ٦۰×٦۰ سانتیمتر قرار داده شـد. ایـن خرگوشها در دمای ۳۰-۲۵ درجه، در ۱۲ ساعت روشنایی و ۱۲ ساعت تاریکی به مدت ۲ هفته نگهداری شدند تا با محیط جدید خود سازگاری ایجـاد کننـد. خرگوشـها توسـط غـذای آماده خرگوش و آب تغذیه می‌شدند.

برای تهیه غشاء گوتا-پرکا، ۲۰ عـدد مخـروط گوتـا-پرکـای شماره ٦۰ (شرکت آریادنت، تهران، ایران) را روی یـک ورق آلومینیومی به ابعاد ۱۰×۱۰ سانتیمتر قرار داده و حـدود ۵۵ درجـه سـانتی‌گـراد حـرارت دادیـم بعـد ورق آلومینیـومی مشابه‌ای را روی آن گذاشتیم و این ورق را که مخروط‌هـای گوتـا-پرکـا بـین آن دو بـود زیـر دسـتگاه پـرس (شـرکت مهردنت، تهران، ایران) با فشار $۳۰۰kg/cm^2$ به مدت ۲ دقیقـه قرار دادیم. با این عمل مخروط‌های گوتا-پرکا به شکـل یک ورق صاف و یکنواخت در آمدند.

برای ضد عفونی کردن غشاهای گوتا-پرکا آنها را به مدت ۱ دقیقه در محلول ۵/۲۵ درصـد هیپوکلریـت سـدیم (کارخانـهٔ آریا، تهران، ایـران) قـرار دادیـم و بـرای حـذف هیپوکلریـت کریستالیزه شده غشاء گوتا-پرکا با اتیل الکل شستشو داده شد و قبل از گذاشتن در محل دیفکت با سرم نرمـال سـالین به خوبی شستشو داده شد(۳).

بـرای بیهوشـی خرگـوش‌هـا از کتـامین بـه میـزان ٤۰-۳۰ میلی‌گرم به ازاء یک کیلوگرم از وزن خرگوش و زایلزین بـه میزان ٥-٤ میلی‌گرم به ازاء هر یک کیلـوگرم وزن خرگـوش، استفاده گردید(٤). مخلوط دارو در عضله ران حیوان تزریـق شد.

یک ساعت قبل از جراحـی، خرگوشـها توسـط آنتـی‌بیوتیـک انروفلوکـسازین (Alfasan، Wcerden، هلنـد) بـه میـزان ۰/٤ میلـی‌گـرم بـرای هـر کیلـوگرم وزن خرگـوش پروفیلاکـسی شدند. سپس خرگوشها که قبلاً شماره‌گذاری شده بودنـد بـا استفاده پروتکل بیهوشی، ذکر شده آماده جراحی شدند.

بـا تزریـق زیـر پوسـتی لیـدوکایین ۲٪ (داروپخـش، تهـران، ایران)، (به میزان ۱cc برای هر خرگوش) منطقه فوقـانی سـر بی‌حس گردید.

با اسـتفاده از تیـغ بیـستوری شـماره ۱۵ یـک بـرش طـولی (قدامی- خلفـی) بـه طـول ٥ سـانتیمتر در اسـتخوان آهیانـه (Parietal) جمجمـــه زده شـــد. فلـــپ نیـــز بـــه صـــورت موکوپریوستئال با استفاده از الواتور پریوست بلنـد شـد تـا دو استخوان آهیانه عریان گردد. فلپ بوسیله دو هموسـتات باز نگهداشته شد.

با استفاده از هندپیس و فرز ترفاین (Terphain burr) شماره ۸ (به قطر ۸ میلی‌متر) سه دیفکت دایره‌ای از قـدام بـه خلـف در امتداد محل برخورد دو استخوان آهیانـه ایجـاد گردیـد و استخوان این سه قسمت به صورت bicortical برداشته شـد تـا دورامتـر اکـسپوز گردیـد. علـت بـای کورتیکـال بـودن دیفکت‌ها به حداقل رساندن تاثیر میزبان در استخوان‌سـازی است، زیرا در ایـن حالـت اسـتخوان‌سـازی فقـط از حاشـیه دیفکت صورت می‌پذیردو بدیهی اسـت کـه در زمـان فـرزاژ سر فرز و استخوان بـا اسـتفاده از سـرم فیزیولـوژی خنـک می‌شدند تا از نکروز استخوان جلوگیری گردد. کـف (سـمتی

Downloaded from jds.sbmu.ac.ir at 11:55 +0430 on Tuesday March 26th 2019

از حفره که مجاور دورا می‌باشد) و روی حفره قدامی (سمتی از حفره که مجاور پریوست و پوست می‌باشد) توسط غشاء سیتوپلاست (غشا قابل جذب از جنس کلاژن ، ساخت شرکت Osteogenic Biomedical، تگزاس، آمریکا) پوشانده و حفره میانی به عنوان شاهد خالی گذاشته شد. کف و روی حفره خلفی توسط غشاء گوتا-پرکا پوشانده شد. با استفاده از نخ و یکریل ۰-٤ شرکت سوپا پریوست بخیه زده شد و این عمل طوری انجام گرفت که غشاها در جای خود ثابت شدند و در نهایت پوست توسط نخ ویکریل ۰-۳ همان شرکت بخیه زده شد.

تهیه نمونه و روش اندازه‌گیری میزان استخوان‌سازی

به فواصل زمانی ۲۰ و ٤۰ روز پس از جراحی خرگوش‌ها با ترزیق نسدونال کشته شدند و با استفاده از فرز ترفاین نمونه از محل جراحی قبلی تهیه شد.

نمونه‌های تهیه شده در ظرف مخصوص حاوی محلول فرمالین۱۰٪ قرار داده شده به آزمایشگاه آسیب‌شناسی منتقل گردیدند. جهت دکلسیفیکاسیون نمونه‌ها از محلول اسید نیتریک ۱۰٪ استفاده شد. جهت کنترل این مرحله هر روز تعدادی از نمونه‌ها به صورت تصادفی مورد بررسی رادیوگرافیک قرار گرفتند و هر نمونه‌ای که از لوسنسی کافی برخوردار بود پس از شستشوی فراوان در محلول فرمالین قرار می‌گرفت. پس از این مرحله، هر نمونه که به قطر ۸ و ضخامت ٤ میلی‌متر است از قسمت مرکزی و عمود بر سطح به دو نیم برش داده شدند.

مراحل آماده‌سازی بافتی: هر یک از قطعات در بلوک پارافینه ثابت شده، مقطع‌برداری از آن صورت گرفت. از هر نمونه دو مقطع میکروسکوپی غیرمتوالی به قطر سه میکرون تحت رنگ‌آمیزی H&S قرار گرفته با میکروسکوپ نوری BL45-2 (اوزاکا، ژاپن) متصل به CCD و در نهایت به وسیله نمایشگر ۱۷ اینچ مورد مشاهده قرار گرفت.

برای بررسی میزان استخوان‌سازی، یک صفحه شطرنجی شفاف به ابعاد ٤۰cm ×۵۰cm که اندازه هر کدام از واحدهای آن ۱cm ×۱cmبود، تهیه شد و بر روی مانیتور نصب گردید. با توجه به اینکه حاشیه نمونه‌ها، تاثیر زیادی از استخوان میزیان پذیزفته بود، سعی شد تا میزان استخوان‌سازی در قسمت مرکزی برش‌ها سنجیده شود. بدین ترتیب قسمت مرکزی هر برش بافتی با درشتنمایی ۱۰۰روی صفحه نمایشگر تنظیم شده به وسیله صفحه شطرنجی تعداد خانه‌های اشغال شده به وسیله استخوان نسبت به کل خانه‌های صفحه مذکور- به درصد- مشخص شد. این شمارش، برای هر دو مقطع تکرار شده میانگین آنها به عنوان درصد استخوان‌سازی در آن نمونه تعیین گردید.

به غیر از اندازه‌گیری میزان استخوان‌سازی، هر نمونه از نظر التهاب (حضور سلول‌های آماسی حاد یا مزمن)، فیبروز (حضور بیش از حد رشته‌های کلاژن در بافت)، بافت جوانه‌ای (حضور همزمان سلول‌های آماسی و نیز عروق جوان فراوان)، نکروز (ناحیه‌ای و زینوفیلیک نمایانگر حضور قبلی سلول‌های زنده)، بافت غضروفی (ناحیه دارای ماتریکس شفاف و لاکوناهای درشت حاوی هسته)و البته نوع استخوان ساخته شده شامل استخوان بالغ لاملار و یا نابالغ (woven) مورد بررسی قرار گرفت (جدول ۱).

با توجه به کم بودن تعداد تکرارها برای هر یک از موارد (گروههای آزمایش) و گروه کنترل، به منظور مقایسه درصد استخوان‌سازی در ۳ گروه مورد مطالعه از آزمون ناپارامتری Jankheer-Terpstra استفاده شد و برای بررسی اختلاف دو به دو مواد در درصد استخوان‌سازی از آزمون ناپارامتری Man-Whitney استفاده شد.

یافته‌ها

در این مطالعه نتایج ذیل بدست آمد:

نمونه شماره ۱: غشا سیتوپلاست، ۲۰ روزه

فیبروز وسیعی در سطح نمونه مشاهده می‌گردد. استخوان ساخته شده از نوع استخوان نابالغ می‌باشد. التهاب مختصری از سلول‌های تک هسته‌ای در نمونه مشهود می‌باشد. میزان استخوان‌سازی ۹/۲٦٪

نمونه شماره ۲: بدون غشا، ۲۰روز

سطح تماماً نکروز می‌باشد. در حاشیه نمونه بافت جوانه‌ای مشاهده می‌شود. سلول‌های آماسی به تعداد کم در نمونه پراکنده هستند میزان استخوانسازی ۰٪

نمونه شماره ۳: غشا گوتا پرکا، ۲۰ روزه

استخوان‌سازی به صورت استخوان نابالغ می‌باشد. به همراه بافت استخوانی، بافت جوانه‌ای نیز وجود دارد. التهاب

Downloaded from jds.sbmu.ac.ir at 11:55 +0430 on Tuesday March 26th 2019

مختصر در نمونه وجود دارد. میزان استخوان‌سازی ٪۳۳/۷٤.

نمونه شماره ٤: غشا سیتوپلاست، ۲۰ روزه

حفره توسط بافت فیبروز احاطه شده بود. استخوان‌سازی به صورت استخوان نابالغ است. در نمونه التهاب مختصر وجود دارد. میزان استخوان‌سازی ٪۸/۸۸

نمونه شماره ٥: بدون غشا، ۲۰ روزه

کل بافت به صورت نکروز انعقادی قابل مشاهده می‌باشد. التهاب قابل توجهی در نمونه وجود دارد. استخوان‌سازی ٪۰

نمونه شماره ٦: غشا گوتا پرکا، ۲۰ روزه

بافت فیبروز در نمونه وجود دارد. استخوان‌سازی، به صورت استخوان نابالغ مشهود است. استخوان‌سازی ٪۲٤/٥.

نمونه شماره ۷: غشا سیتوپلاست، ٤۰ روزه

بافت فیبروز وسیعی در سطح وجود دارد. استخوان‌سازی به صورت استخوان نابالغ مشاهده می‌شود. یک ناحیه کوچک از تشکیل غضروف هیالن دیده می‌شود. استخوان‌سازی ٪۲۸.

نمونه شماره ۸: بدون غشا، ٤۰ روزه

نمونه توسط نکروز پر شده است. بافت جوانه‌ای در اطراف منطقه نکروز وجود دارد. استخوان‌سازی ٪۰ (شکل ۱).

نمونه شماره ۹: غشا گوتا پرکا، ٤۰ روزه

کمی بافت در سطح نمونه وجود دارد. بیشتر سطح نمونه با استخوان بالغ پوشیده شده است (شکل ۲). استخوان‌سازی ٪٤۰/۷۲.

نمونه شماره ۱۰: غشا سیتوپلاست، ٤۰ روزه

فیبروز کمی دیده می‌شود استخوان‌سازی به صورت استخوان بالغ می‌باشد (شکل ۳). استخوان‌سازی ٪۳۲/٥۸.

نمونه شماره ۱۱: بدون غشا، ٤۰ روزه

نمونه توسط بافت فیبروز پر شده است. استخوان‌سازی ٪۰

نمونه شماره ۱۲: غشا گوتا پرکا، ٤۰ روزه

فیبروز در نمونه مشاهده می‌شود. استخوان‌سازی ٪۱۰/٤ به صورت استخوان نابالغ می‌باشد.

نمونه‌های ۱، ۲ و۳ مربوط به خرگوش شماره ۱ می‌باشند (نمونه ۱← دیفکت قدامی، نمونه ۲← دیفکت میانی، نمونه ۳ ← دیفکت خلفی).

نمونه‌های ٤، ٥ و ٦ مربوط به خرگوش شماره ۲ می‌باشند (نمونه ٤← دیفکت قدامی، نمونه ٥ ← دیفکت میانی، نمونه ٦ دیفکت خلفی).

جدول ۱- نتایج بررسی تک تک نمونه‌ها

	وجود بافت فیبروز	واکنش التهابی	بافت نکروز	استخوان بالغ	استخوان نابالغ	وجود بافت غضروفی	وجود بافت جوانه‌ای	میزان استخوان‌سازی
نمونه ۱	+	+	−	−	+	−	−	٪۹/۲٦
نمونه ۲	−	+	+	−	−	−	+	٪۰
نمونه ۳	−	+	−	−	+	−	+	٪۳۳/۷٤
نمونه ۴	+	+	−	−	+	−	−	٪۸/۸۸
نمونه ۵	−	+	+	−	−	−	−	٪۰
نمونه ۶	+	−	−	−	+	−	−	٪۲٤/٥
نمونه ۷	+	−	−	−	+	+	−	٪۲۸
نمونه ۸	−	−	+	−	−	−	+	٪۰
نمونه ۹	+	−	−	+	−	−	−	٪٤۰/۷۲
نمونه ۱۰	+	−	−	+	−	−	−	٪۳۲/٥۸
نمونه ۱۱	+	−	−	−	−	−	−	٪۰
نمونه ۱۲	+	−	+	−	+	−	−	٪۱۰/٤

Downloaded from jds.sbmu.ac.ir at 11:55 +0430 on Tuesday March 26th 2019

نمونه‌های ۷، ۸ و ۹ مربوط به خرگوش شماره ۳ می‌باشند (نمونه ۷ ← دیفکت قدامی، نمونه ۸ ← دیفکت میانی، نمونه ۹ ← دیفکت خلفی).

نمونه‌های ۱۰، ۱۱ و ۱۲ مربوط به خرگوش شماره ٤ می‌باشند (نمونه ۱۰ ← دیفکت قدامی، نمونه ۱۱← دیفکت میانی، نمونه ۱۲← دیفکت خلفی).

نتیجه آزمون ناپارامتری جانکهیر-ترپسترا نشان داد که میانگین درصد استخوان‌سازی بین این سه گروه در حالت کلی معنی‌دار است (P=۰/۰۰۲).

بین گروه کنترل و سیتوپلاست اختلاف معنی‌دار وجود داشت (P=۰/۰۲۹).

بین گروه کنترل و گوتا-پرکا نیز اختلاف معنی‌دار وجود داشت (P=۰/۰۲۹).

ولی بین دو مورد سیتوپلاست و گوتا-پرکا اختلاف، معنی‌دار نبود (P=۰/۲).

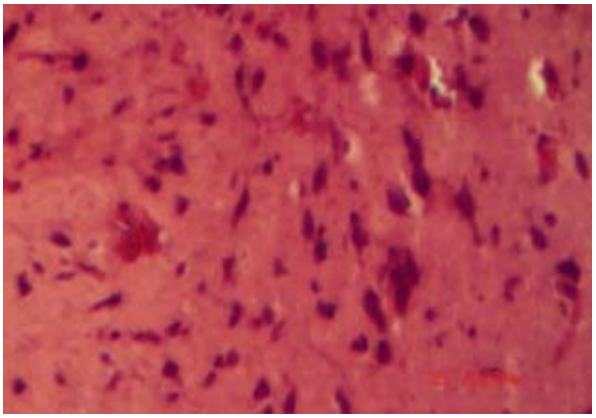

شکل ۱- نمونهٔ بدون غشاء با بزرگنمایی ۱۰۰

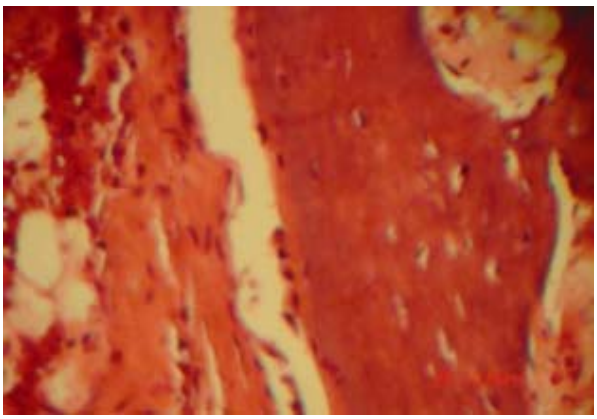

شکل ۲- نمونهٔ با گوتاپرکا با بزرگنمایی ۱۰۰

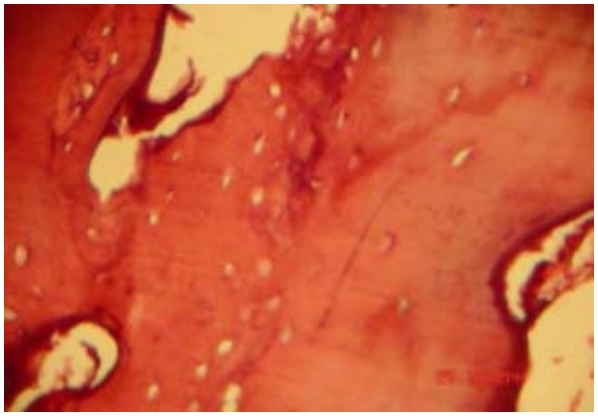

شکل ۳ – نمونهٔ با سیتوپلاست با بزرگنمایی ۱۰۰

بحث

مطالعات بسیاری در رابطه با استفاده از انواع غشاها در تکنیک GBR صورت گرفته است و تاکنون در هیچ مطالعهٔ داخلی یا خارجی از گوتا-پرکا به عنوان غشاء در ترمیم دیفکت‌های استخوانی (تکنیک GBR) استفاده نشده است.

Meinig و همکاران (۲۰۰٤) غشاء PTFE را بر روی ۲٤ خرگوش سفید نیوزلندی آزمایش کردند. آنها در استخوان جمجمه هر خرگوش دو دیفکت ۱۰mm ایجاد نمودند. یک دیفکت توسط غشاء PTFE پوشانده شد و دیفکت دوم به عنوان گروه کنترل در نظر گرفته شد . نتایج ذیل بدست آمد: در هیچ یک از نمونه‌های گروه کنترل استخوان‌سازی مشاهده نشد. اما در گروه‌های مورد ازمایش به تدریج به میزان استخوانسازی اضافه شده بود به صورتی که در هفته آخر میزان استخوان ساخته شده به ۳۰٪ رسیده بود(۵). واکنش التهابی فقط در نمونه‌های دو هفته‌ای مشاهده شد.

در مطالعه دیگری که توسط Lundgren و همکاران (۲۰۰۲) در کشور سوئد انجام شد، دو عدد خرگوش نیوزلندی در نظر گرفته شدند که بر روی استخوان جمجمهٔ هر خرگوش و در محل میدلاین دو استخوان فرونتال و آهیانه، ۲ دیفکت ۸mm توسط فرز ترفاین ایجاد و از غشا پلی‌لاکتیک اسید استفاده شد. نتایج بدست آمده عبارت بود از اینکه در گروه کنترل هیچ نوع استخوان‌سازی مشاهده نشد. اما در دیفکت‌هایی که از غشا استفاده شد استخوان‌سازی مشاهده شد(٦).

در مطالعه دیگری، Hammerle و همکاران (۱۹۹۵) نحوه

Downloaded from jds.sbmu.ac.ir at 11:55 +0430 on Tuesday March 26th 2019

استخوان‌سازی را از نظر هیستولوژیکی در دیفکت‌های استخوانی جمجمه ٤ خرگوش که با غشاء (expanded ePTFE (PTFE درمان شده بودند، را بررسی کردند. آنها نتیجه گرفتند که وجود غشا در استخوان‌سازی نقش مثبت دارد و استخوان‌سازی ابتدا در کناره‌های دیفکت شروع می‌شود. سپس مراکز استخوان‌سازی به صورت استخوان نابالغ در کل دیفکت پراکنده می‌شود که با گذشت زمان تعداد این مراکز زیادتر می‌شود و بعد از ٥ هفته کم کم استخوان بالغ جای استخوان نابالغ را می‌گیرد(۷).

Querroz و همکاران (۲۰۰٦) مطالعه‌ای را با هدف بررسی چگونگی ترمیم، دیفکت‌های استخوانی ایجاد شده در استخوان جمجمه خرگوش را انجام دادند. آنها به این نتیجه رسیدند که استفاده از غشا از مهاجرت سلول‌های ناخواسته به محل ضایعه که در بافت‌های اطراف محل دیفکت وجود دارند، جلوگیری می‌کند و همچنین در هنگام استفاده از پودر استخوان به همراه غشاء فضای دیفکت برای بازسازی استخوان، حفظ می‌شود(۸).

در سال ۲۰۰۳، Durmus و همکاران تحقیقاتی در رابطه با کاربرد غشا eggshell به تنهایی و به همراه shell powder برای ترمیم دیفکت‌های استخوانی جمجمه در ۱۸ خرگوش انجام دادند. در گروه کنترل استخوان‌سازی مشاهده نشد ولی در دو گروه مورد آزمایش استخوان‌سازی وجود داشت که مقدار استخوان جدید در گروه سوم بیشتر از گروه دوم بود. واکنش التهابی فقط در نمونه‌های ۱٥ روزه مشاهده شد(۹).

در مطالعه‌ای حاضر در نمونه‌های شماره ۲، ٥، ۸ و ۱۱ گروه کنترل هیچ نوعی استخوان‌سازی مشاهده نشد که در تحقیقات Meinig (۲۰۰٤)، Lundgren (۲۰۰۲)، Queiroz (۲۰۰٦) و Durmus (۲۰۰۳) نیز هیچ نوع استخوان‌سازی در گروه کنترل مشاهده نشد.

در تحقیق حاضر، نمونه‌های شماره ۱، ۲، ۳، ٤ و ٥ دارای واکنش التهابی ضعیفی بودند. در تحقیقات Meinig (۲۰۰٤) و Durmus (۲۰۰۳) نمونه‌های ۱٥ روزه دارای واکنش التهابی بودند ولی نمونه‌های ۲۸و ۳۰ روز واکنش التهابی نداشتند. در مطالعه حاضر هیچ‌کدام از نمونه‌های ٤۰روز (نمونه‌های شماره ۷، ۸، ۹، ۱۰، ۱۱ و ۱۲) دارای واکنش التهابی نبودند که این نتیجه با نتایج تحقیقات دیگر نیز مشابهت دارد.

از نظر نوع استخوان تشکیل شده به غیر از نمونه‌های شماره ۹ و ۱۰ در بقیهٔ نمونه‌هایی که استخوان تشکیل شده بود(۱،۳،٤،۷،۱۲). استخوان‌سازی از نوع استخوان نابالغ بوده است. در مطالعه Meinig و همکاران (۲۰۰٤) در نمونه‌های ۲، ٤ و ٦ هفته‌ای استخوان ساخته شده از نوع نابالغ بود که این نتیجه با نمونه‌های ۹ و ۱۰ مطالعه ما که استخوان‌سازی بالغ داشتند، متفاوت است. در مطالعه Lundgren و همکاران (۲۰۰۲) بعد از ٦ هفته استخوان ساخته شده از نوع استخوان نابالغ بوده و در مطالعه Hammerle و همکاران (۱۹۹٥) در نمونه‌های ٥ هفته‌ای به تدریج استخوان نابالغ جای خود را به استخوان بالغ داده بود و نمونه‌های۱،۲و ۳ هفته‌ای دارای استخوان نابالغ بودند. در مطالعه Meinig و همکاران (۲۰۰٤) که از غشاء PTFE استفاده کرده بودند میزان استخوان‌سازی در نمونه‌های ٤ هفته‌ای ۹٪ و در نمونه‌های ٦ هفته‌ای حدود ۲٥٪ بود، در مطالعه حاضر در گروه‌هایی که از غشاء سیتوپلاست (نوعی غشا PTFE) استفاده شده، در نمونه‌های شماره ۱و٤ (نمونه‌های ۲۰ روز) میزان استخوان‌سازی به ترتیب برابر ۹/۲٦٪ و ۸/۸۸٪ بود و در نمونه‌های شماره ۷ و ۱۰ (نمونه‌های ٤۰ روز) به ترتیب ۲۸٪ و ۳۲/٥۸٪ استخوان – سازی دیده شد. با توجه به میزان استخوان‌سازی در گروههای مورد مطالعه Meinig (۲۰۰٤)و گروه‌های مورد مطالعه حاضر که با غشاء سیتوپلاست درمان شده بودند می‌توان نتیجه گرفت که میزان استخوان‌سازی در این دو گروه تقریباً مشابه می‌باشد.

نتیجه گیری

میزان استخوان‌سازی در نمونه‌های غشاء گوتا–پرکا بیشتر از نمونه‌های غشاء سیتوپلاست بود. این نتیجه در همه خرگوش‌ها بدست آمده به غیر از یک خرگوش که علت آن حرکت غشاء گوتا–پرکا از محل اولیه خود (دیفکت خلفی) به سمت دیفکت میانی بود. به علت جابجایی غشا گوتا–پرکا، به جای نکروز بافت فیبروز تشکیل شده بود. لذا با توجه به نتایج کسب شده بهتر است مطالعات بیشتری در رابطه با امکان استفاده از گوتا پرکا به عنوان غشا انجام شود تا

کارآیی آن را بهتر به اثبات برساند.

References

1. Fonseca RJ, Powers MP, Barber HD: Oral and Maxillofacial Surgery. 1st Ed. Philadelphia W.B. Saunders Co. 2000;Chap5:59-60.
2. Newman G, Takaei T, Klokkevold J, Carranza FA: Carranza's clinical periodontology.10th Ed. Philadelphia: W.B Saunders Co. 2006;Chap67;973-974.
3. Cohen S, Hargreaves KM: Pathways of the pulp. 9th Ed. St Louis: C.V. Mosby Co. 2006;Chap8:263-264.
4. John E, Josep H: The Biology and medicine of rabbits and rodents. 2nd Ed. Philadelphia: Lea & Febiger 1983; Chap6:53-68.
5. Meinig RP, Rahn B, Perren SM, Gogolewski S: Bone regeneration with resorbable polymeric membranes: treatment of diaphyseal bone defects in the rabbit radius with poly (L-lactide) membrane. J Orthop Trauma 1996;10:178-190.
6. Lundgren D, Nyman S, Mathisen T, Isaksson S, Klinge B: Guided bone regeneration of cranial defects, using biodegradable barriers: an experimental pilot study in the rabbit. J Craniomaxillofac Surg. 2002;20:257-260.
7. Hammerle CH, Schmid J, Lang NP, Olah AJ: Temporal dynamics of healing in rabbit cranial defects using guided bone regeneration. J Oral Maxillofac Surg 1995;53:167-174.
8. Queiroz TP, Hochuli-Vieira E, Gabrielli MA, Cancian DC: Use of bovine bone graft and bone membrane in defects surgically created in the cranial vault of rabbits. Histologic comparative analysis. Int J Oral Maxillofacial Implants 2006;21:29-35.
9. Durmus E, Celik I, Oztyrk A, Ozkan Y, Aydin MF: Evaluation of the potential beneficial effects of cranial defects in rabbits. J Int Med Res 2003;31:223-230.

Downloaded from jds.sbmu.ac.ir at 11:55 +0430 on Tuesday March 26th 2019