

معرفی یک روش ساخت پروتز موقتی ثابت بر ایمپلنت

دکتر فرهاد طباطبائیان*، دکتر حسن سازگارا**، دکتر کاوه سیدان**، دکتر علی حافظ قرآن***

چکیده

سابقه و هدف: در بیماران با بی‌دندانی کامل، بازسازی با پروتز کامل ثابت متکی بر ایمپلنت (*implant-supported fixed prosthesis*) درمانی پیچیده می‌باشد. در روش رایج پس از قرار دادن ایمپلنت‌ها در مرحله ساخت پروتز موقتی، پروتز کامل موقت ثابت بدون توجه به پروتز کامل متحرک موجود در دهان بیمار تهیه می‌گردد که در نتیجه ارتباط منطقی بین مراحل درمان برقرار نمی‌شود و مواردی چون ارتفاع عمودی اکلوژن و رابطه مرکزی به خوبی حفظ نمی‌گردند. هدف از این مقاله معرفی تکنیکی است که در آن طی مراحل درمانی از رستوریشن ثابت موقتی استفاده می‌شود که از دنچر کامل متحرک بیمار تهیه می‌گردد.

گزارش مورد: بیمار مردی است ۶۰ ساله که با بی‌دندانی کامل در فک پایین به دانشکده دندانپزشکی مراجعه نموده بود. او در فک پایین از دنچر کامل تکی استفاده می‌کرد. وضعیت دنچر کامل تکی خصوصاً در فک پایین شرایط تخریبی برای ریج باقیمانده ایجاد کرده بود. با توجه به وضعیت بیمار و شرایط موجود طرح درمان پروتز ثابت با ساپورت ایمپلنت مورد قبول بیمار و تیم درمانی واقع شد. قبل از جراحی ارزیابی‌هایی در زمینه کمیت و کیفیت استخوان، عوامل نیرو، تعداد ایمپلنت‌ها و اندازه و زاویه آنها انجام شد. سپس طی مراحل دنچر کامل به پروتز کامل موقتی ثابت متکی بر ایمپلنت تبدیل شد.

نتیجه‌گیری: یک روش ساخت پروتز موقتی ثابت در بازسازی موفق کامل فک با *implant supported metal ceramic restoration* معرفی شد.

کلید واژگان: پروتز موقتی ثابت، بی‌دندانی کامل، پروتز ثابت متکی بر ایمپلنت

تاریخ دریافت مقاله: ۱۳۸۵/۹/۷ تاریخ اصلاح نهایی: ۱۳۸۵/۱۲/۱۴ تاریخ تأیید مقاله: ۱۳۸۶/۲/۲۰

مجله دانشکده دندانپزشکی دانشگاه علوم پزشکی شهید بهشتی، دوره ۲۶، شماره ۲، تابستان ۱۳۸۷، ۱۷۷-۱۷۱

مقدمه

پروتز ثابت متکی بر ایمپلنت در فاز ۱ و ۲ از دنچر کامل استفاده می‌شود. سپس براساس الگوی همین دنچر فاز ۳ درمان انجام می‌پذیرد (۶-۲).

اولین عیب و محدودیت تکنیک رایج استفاده از پروتز متحرک به عنوان رستوریشن موقت است. از آنجا که کانتورهای دنچر متحرک اساساً با یک پروتز ثابت متفاوت است، نمی‌توان از آن به عنوان راهنمایی جهت ارزیابی و تعیین پارامترهای ساخت یک پروتز ثابت بهره جست (۱). این پارامترها عبارتند از: زیبایی، فونتیک، ساپورت لب، رعایت بهداشت، وجود عادت‌های پارافانکشنال. محدودیت دیگر این تکنیک استفاده از رکورد بیس متحرک برای ثبت این روابط ارتفاع عمودی اکلوژن (VDO) و رابطه مرکزی (CR) است. رکورد بیس متحرک برای ثبت برای یک پروتز متحرک قابل

از نقطه نظر علم پروتزهای دندانی، درمان بیماران بی‌دندانی کامل با استفاده از ایمپلنت‌های دندانی شامل ۳ فاز می‌باشد (۱).

فاز ۱: تشخیص و طرح درمان صورت می‌پذیرد که به دنبال این مرحله ایمپلنت‌ها جایگذاری می‌شوند.

فاز ۲: ارزیابی کلینیکی انجام می‌شود که در طی آن ارزیابی‌های پس از قرار دادن ایمپلنت‌ها انجام می‌پذیرد. در این فاز پروتزهای موقتی ساخته می‌شوند، اصلاح می‌شوند و به فرم نهایی و ایده‌آل تبدیل می‌گردند. اطلاعات کلینیکی از بیمار جمع‌آوری می‌شود و به لابراتوار منتقل می‌گردد.

فاز ۳: پروتز نهایی (definitive) براساس الگوی به دست آمده از فاز قبل ساخته می‌شود.

در روش رایج (*traditional technique*) برای بازسازی با

* نویسنده مسئول: استادیار گروه پروتزهای دندانی، دانشکده دندانپزشکی، دانشگاه علوم پزشکی شهید بهشتی. E-mail: farhad_tab@dent.sbm.ac.ir

** دانشیار گروه پروتزهای دندانی، دانشکده دندانپزشکی، دانشگاه علوم پزشکی شهید بهشتی.

*** استادیار گروه پروتزهای دندانی، دانشکده دندانپزشکی، دانشگاه علوم پزشکی تبریز.

توموگرافی استفاده گشت (شکل ۱).

۸ ایمپلنت برانمارک (Sweden, Goteborg, Nobel MK III Biocare) همگی با قطر ۳/۷۵ میلی‌متر، چهار عدد به طول‌های ۱۳ میلی‌متر در قدام و چهار عدد به طول‌های ۱۰ میلی‌متر در خلف منتال فرامن (mental forament) در نواحی کاشته شد. بعد از ۴ ماه جراحی دوم انجام شد و (Sweden, Goteborg, healing abutment Nobel Biocare) به قطر ۳/۷۵ میلی‌متر و ارتفاع ۵ میلی‌متر قرار داده شد (شکل ۲). ایمپلنت‌ها مورد بررسی دقیق رادیوگرافی پری‌ایپیکال قرار گرفتند.

تا این زمان بیمار با ریلاین‌های مکرر با ماده (Japan, Tokyo, GC) Soft-Liner از دنچر کامل استفاده می‌نمود. دو هفته پس از جراحی دوم بیس کامل دنچر با آکریل گرما سخت (UK, Newbury, Bayer Dental) Meliodent ریلاین شد (شکل ۳).

فاز ۲: تبدیل دنچر کامل به پروتز کامل موقتی ثابت متکی بر ایمپلنت (conversion prosthesis): که مراحل ساخت به ترتیب در زیر آمده است:

۱- دنچر روی healing abutment نشانده شد و ارزیابی VD با حضور و عدم حضور دنچر در دهان انجام گرفت (شکل ۴).

۲- titanium (Sweden, Goteborg, Nobel Biocare) temporary abutment روی ایمپلنت‌های $\frac{73}{37}$ با گشتاور ۱۰ نیوتن سانتی‌متر پیچ شد و با ایجاد سوراخ‌هایی در دنچر با حضور این ۴ اباتمنت دنچر نشانده شد (شکل ۵).

قبول است ولی برای انتقال این روابط به آرتیکولاتور برای ساخت یک پروتز ثابت مناسب نمی‌باشد (۷،۸).

با توجه به مطالب ذکر شده، در تکنیک رایج خلأ یک رستوریشن ثابت موقتی میان دو فاز درمان یعنی دنچر کامل و رستوریشن ثابت نهایی مشخص است. هدف از این مقاله معرفی تکنیکی است که در آن دنچر کامل بیمار تبدیل به رستوریشن موقتی ثابت می‌شود.

گزارش مورد

بیمار مردی بود ۶۰ ساله با بی‌دندانی کامل در فک پایین که به بخش پروتز ثابت تخصصی دانشکده دندانپزشکی دانشگاه علوم پزشکی شهید بهشتی مراجعه نمود. در فک پایین از دنچر کامل تکی (complete single denture) استفاده می‌کرد که در بخش پروتز متحرک تخصصی دانشکده ساخته شده بود. چون دنچر کامل تکی خصوصاً در فک پایین شرایط تخریبی برای ریج باقیمانده ایجاد می‌نماید. جهت درمان سه روش پیشنهادی عبارت بودند از:

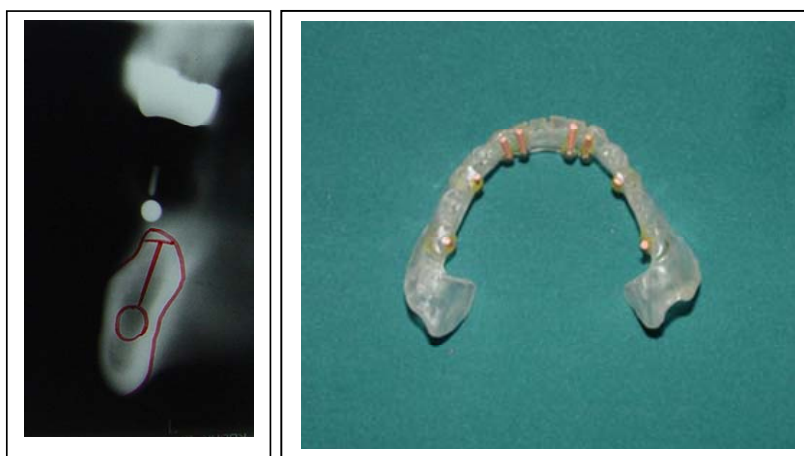
۱- پروتز ثابت با ساپورت ایمپلنت

۲- آوردنچر با ساپورت ایمپلنت

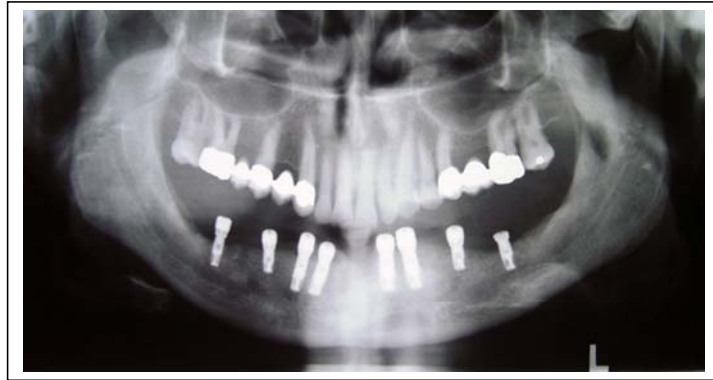۳- آوردنچر با ساپورت بافت و ایمپلنت

با توجه به وضعیت بیمار و شرایط موجود طرح درمان اول مورد قبول بیمار و تیم درمانی واقع شد. مراحل درمان به شرح زیر انجام گردید.

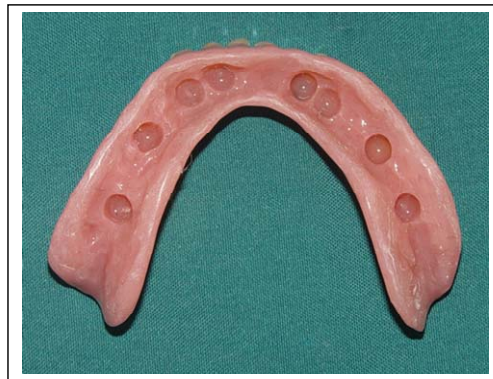فاز ۱: ارزیابی‌های قبل از جراحی ایمپلنت، شامل: بررسی کمیت و کیفیت استخوان، فاکتورهای نیرو، تعداد ایمپلنت‌ها، اندازه و زاویه آنها. در این مرحله از تمپلیت رادیوگرافیک و



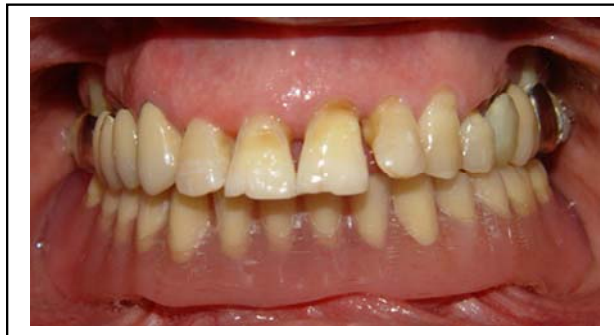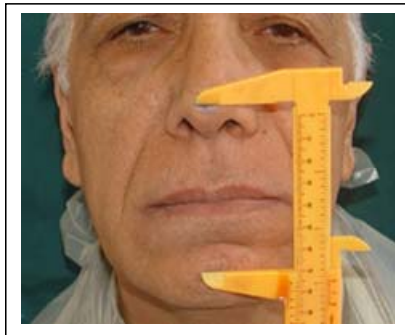شکل ۱- تمپلیت رادیوگرافیک (راست)، کلیشه توموگرافیک (چپ)



شکل ۲- رادیوگرافی پانورامیک بعد از کاشت ایمپلنت‌ها



شکل ۳- ریالین نهایی دنچر

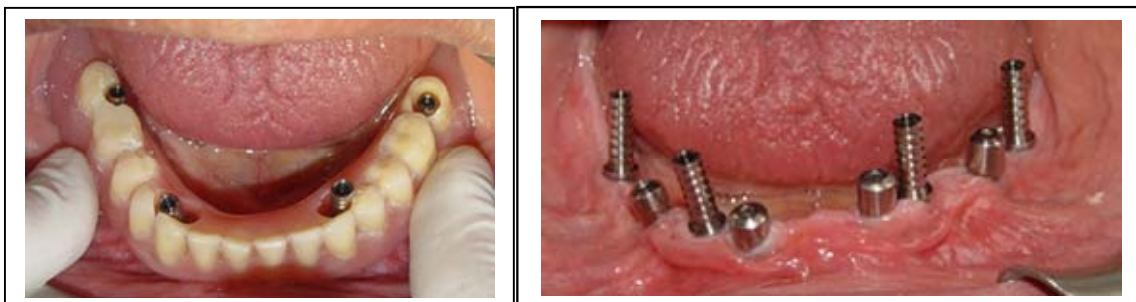


شکل ۴- نشانیدن دنچر روی healing abutment (راست)- ازریابی VD (چپ)

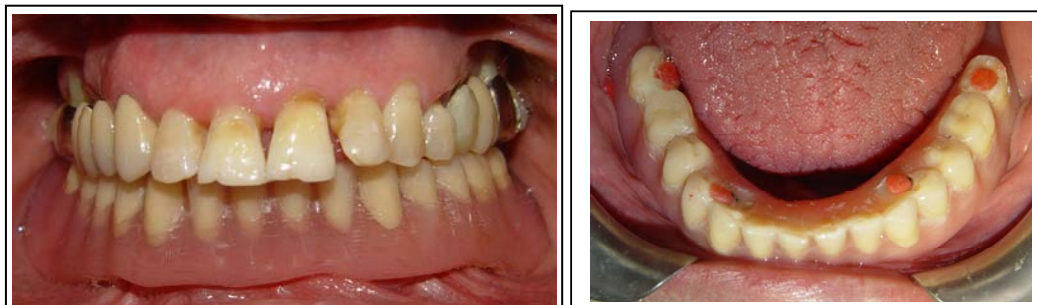
۵- ۴ اباتمنت ابتدایی در دهان پیچ شد و آکريل خود سخت شونده Tempron (Japan, Tokyo, GC) پیرامون سوراخ‌های اباتمنت‌های $\frac{52}{25}$ قرار داده شد تا سخت شدن کامل گردد (شکل ۸).
 ۶- دنچر از دهان خارج شد و فلنج‌ها برداشته شد (شکل ۹).
 ۷- پروتز ثابت موقتی (conversion prosthesis) پرداخت شد و با گشتاور ۱۰ نیوتن سانتی‌متر پیچ شد و به بیمار تحویل داده شد (شکل ۱۰).

۳- آکريل فوری Tempron (Japan, Tokyo, GC) در سوراخ‌های ایجاد شده در دنچر گذاشته شد و دنچر در دهان قرار گرفت و فک پایین بیمار به CR هدایت گردید (شکل ۶).

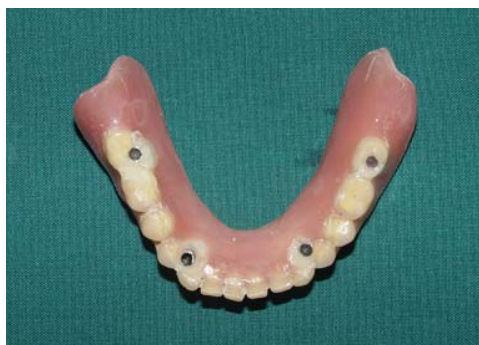۴- پس از سخت شدن (setting) کامل آکريل پیچ اباتمنت‌ها باز شد و دنچر خارج شد (شکل ۷). محل‌های چهار ایمپلنت دیگر $\frac{52}{25}$ سوراخ شد تا دنچر آزادانه بنشیند.



شکل ۵- بستن Temporary abutment ها (راست)- نشانندن دنچر(چپ)



شکل ۶- قرار دادن آکريل در سوراخ‌ها (راست)- هدايت به CR (چپ)



شکل ۷- خارج کردن دنچر از دهان

۶- مورفولوژی و کانتور بافت نرم و emergence profile رستوریشن ثابت قابل بررسی است. در صورت لزوم استفاده از مواد هم‌رنگ لثه از این پروتز می‌توان به عنوان الگو برای پروتز نهایی بهره جست (۱).

۷- پتانسیل داشتن پارافانکشن (clenching, bruxism) قابل ارزیابی است (۱).

۸- بررسی و ارزیابی VD با یک پروتز ثابت موقتی قابل قبول است.

۹- تغییر الگوی اکلوزن دنچر کامل از بالانس اکلوزن به canine protected occlusion یا فانکشن گروهی روی این پروتز و ارزیابی آن امکان‌پذیر است.

پس از این مرحله کلیه پارامترهای یک پروتز قابل ارزیابی بود.

محاسن استفاده از این تکنیک عبارتند از:

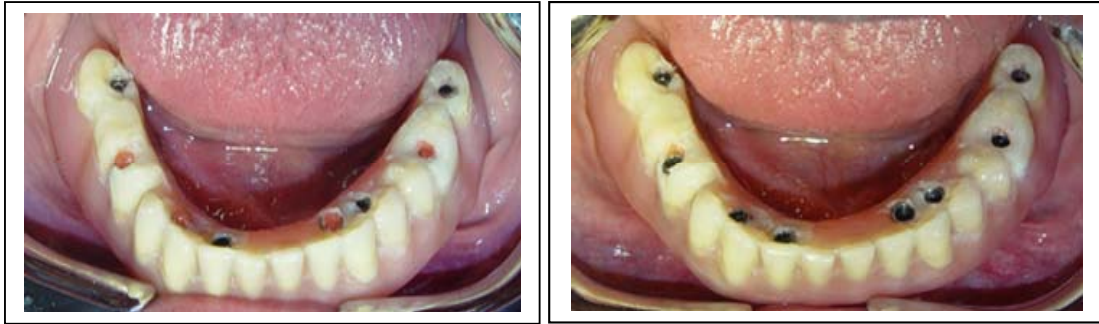
۱- در یک جلسه بیمار از حالت پروتز کامل متحرک به پروتز کامل ثابت موقت تبدیل می‌شود (۹).

۲- زیبایی تا حدودی قابل ارزیابی است (۱۰).

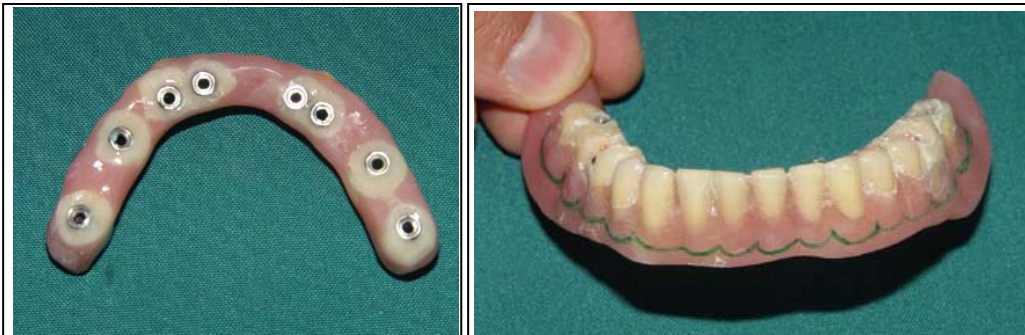۳- کانتورهای ایمپرزورها را می‌توان فرم داد (۱۰).

۴- احتمال وجود مشکلات تکلمی با پروتز ثابت، در همین مرحله قابل شناسایی است (۱).

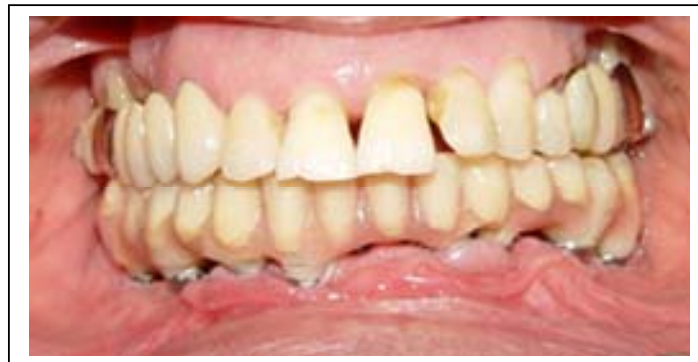۵- رعایت بهداشت بیمار با پروتز ثابت قابل ارزیابی است (۱۱).



شکل ۸- قراردادن دنچر در دهان با وجود همه اباتمنتها (راست) - قراردادن آکريل در اطراف ۴ اباتمنت باقی مانده (چپ)



شکل ۹- برداشتن فلنج‌ها



شکل ۱۰- تحویل پروتز ثابت موقتی به بیمار

وجود دارد. استفاده از پروتز تبدیلی بعد از مرحله دوم جراحی به راحتی و پذیرش بیمار کمک می‌کند (۱۰). به کمک این روش بلافاصله بعد از اتصال اباتمنت‌ها، پروتز موقتی ثابت آماده می‌شود، که به این سبب نیاز به استفاده از اباتمنت‌های ترمیمی (healing cap) مرتفع می‌شود. ثبات این پروتز کارآیی فانکشنال را بهبود می‌بخشد و به بیمار تجربه استفاده از یک پروتز ثابت متکی به ایمپلنت را می‌دهد. فوری ایمپلنت‌های به یکدیگر متصل شده در مقابل نیروهای چرخشی افزایش می‌یابد (۱۳).

۱۰- می‌توان از آن به عنوان بیس رکوردگیری استفاده نمود و ثبت روابط فکی را جهت انتقال به آرتیکولاتور انجام داد (۱۲).

۱۱- با تهیه ایندکس‌های باکالی و لینگوالی از این پروتز بر روی کست اصلی می‌توان از آن به عنوان راهنمایی برای تکنسین جهت موم‌گذاری رستوریشن نهایی استفاده کرد.

بحث

در مقایسه روش رایج و پروتز تبدیلی (conversion prosthesis)، اختلاف‌های بیولوژیک و مکانیکی قابل توجهی

تعویض پیدا نکرد.

محدودیت این تکنیک در استفاده داخل دهانی آکريل خودپخت می‌باشد که ممکن است گرمای آزاد شده از واکنش شیمیایی آکريل خود سخت شوند، سبب آسیب بافت نرم گردد(۹). محدودیت دیگر زمان زیادی است که صرف ساخت آن می‌شود.

با توجه به تفوق مزایای روش ساخت پروتز کامل موقتی ثابت (conversion prosthesis) نسبت به معایب آن، استفاده از آن در بازسازی کامل فک با implant supported metal ceramic restoration توصیه می‌گردد. با این وجود نیاز به تحقیقات بیشتری در زمینه مقایسه این روش با روش رایج احساس می‌شود.

نتیجه‌گیری

یک روش ساخت پروتز کامل موقتی ثابت (conversion prosthesis) در بازسازی موفق و کامل فک با implant supported metal ceramic restoration معرفی شد.

پروتز تبدیلی با توجه به اتصالی که بین ایمپلنتها برقرار می‌کند سبب توزیع مناسب نیروها بین ایمپلنتها می‌گردد. از طرفی سطح آکريلي این پروتز با خاصیت سایشی ذاتی سبب کنترل بهتر نیروها می‌شود. اگرچه مرحله ساخت پروتز تبدیلی یک جلسه اضافی نسبتاً طولانی می‌باشد ولی به طور کلی جلسات مراجعه بیمار کاهش پیدا می‌کند(۱۰). از پروتز تبدیلی می‌توان به عنوان یک بیس باثبات جهت ثبت رکوردهای اینتراکلوزال استفاده نمود و کست‌های اصلی را به آرتیکولاتور منتقل کرد. همچنین می‌توان از آن به عنوان جیگ اصلاحی (verification jig) بهره جست(۱۴).

موفقیت هر پروتز موقتی بستگی به استحکام آن و عدم تغییرات ابعادی آن در حین مدت درمان دارد(۱۱، ۱۰، ۱). در گزارش حاضر پروتز ثابت موقتی مذکور به مدت ۹ ماه در دهان بیمار مورد استفاده قرار گرفت بیمار در حین مراحل درمان به خارج از کشور مسافرت نمود و هیچ گونه مشکلی نداشته است.

عامل دیگر موفقیت یک پروتز موقتی، تطابق مناسب آن می‌باشد(۱۲). پروتز حاضر در طی استفاده نیاز به ترمیم یا

References

1. Simon Ha, Marchack CH: A simplified approach to implant-supported metal ceramic reconstruction. J Prosthet Dent 2004;91:525-531.
2. Branemark PI, Zarb GA, Alberktsson T: Tissueintegrated Prosthesis: osseointegration in clinical dentistry. Chicago: Quintessence 1985;Chap2:100-125.
3. Zarb G, Bolender C, Eckert S, Jacob R, Fenton A, Mericske-stern R: Prosthodontic treatment for edentulous patient. 12th Ed. St Louis: Elsevier 2004;Chap13:520-538.
4. Zitzmann Nu, Marinello CP: Implant-supported removable overdentures in the edentulous maxilla: Clinical and technical aspects. Int J Prosthodont 1999;12:385-390.
5. Lundquist S, Carlsson GE: Maxillary fixed prostheses on osseointegrated dental implants. J Prosthet Dent 1983; 50:262-270.
6. Spiekermann H: Implantology. New York: Thieme Medical Publishers. 1995;1-388.
7. Fattor L, Malone WF, Sandrik JL, Mazur B, Hart T: Clinical evaluation of the accuracy of interocclusal recording materials. J Prosthet Dent 1984;51:152-157.
8. Millstein PI, Clark RE, Kronman JH: Determination of the accuracy of interocclusal wax registrations. J Prosthet Dent 1973;29:40-45.
9. Balshi TJ: The Biotes conversion prosthesis: a provisional fixed prosthesis supported by osseointegrated titanium fixtures for restoration of edentulous jaw. Quintessence Int 1985;10:667-677.

10. Balshi TY, Wolfinger GJ: Conversion prosthesis: A transitional fixed implant-supported prosthesis for an edentulous arch- A technical note. *Int J oral Maxillofac Implants* 1996;11:106-111.
11. Kammeyer G, Proussaefs P, Lozada Y: Conversion of a complete denture to a provision implant-supported, screw-retained fixed prosthesis for immediate loading of a completely edentulous arch. *J Prosthet Dent* 2002;87: 473-476.
12. Lewis S, Parel S, Faulker R: Provisional implant-supported fixed restorations. *Int J oral Maxillofac Implants* 1995; 10:319-325.
13. Langer B, Sullivan DY: Osseointegration: its impact on relationship of periodontics and restorative dentistry. Part III. Periodontal prosthesis refined. *Int J Periodont Rest Dent* 1989;9:241-261.
14. Rasmussen EJ: Alternative Prosthodontic techniques for tissue integrated prostheses. *J Prosthet Dent* 1987;57: 198-204.